

Ústav soudního lékařství FN Ostrava
17. listopadu 1790, 708 52 Ostrava-Poruba
tel 59 737 1705

POLICIE ČESKÉ REPUBLIKY KRAJSKÉ ŘEDITELSTVÍ POLICIE MŠK Odbor obecní lékařství	
Dat: 3 1. 01. 2014	
Č. j.:	
Prostředí:	

PITEVNÍ PROTOKOL Č. P – 645/2013

Jméno a příjmení: **Monika KRAMNÁ** Bytem : **[REDAKOVANÉ]**
Datum narození: **[REDAKOVANÉ]** Lékaři znalci: **MUDr. Margita Smatanová, Ph.D.**
Datum úmrtí: **30.7.2013** Pomocník: **MUDr. Marek Dokoupil**
Místo úmrtí: **T hotel** Zapisovatelka: **Mgr. Martina Švancerová**
Datum pitvy: **9.8.2013**
Místo pitvy: **ÚSL FN Ostrava**
Diagnóza klinická:

Pitvu nařídil: **PČR, OOK, Ostrava** Čj.: **KRPT-165953-188/TC-2013-070071**
kpt. Ing. Bc. Štefko Opatření ze dne: **8.8.2013**

Pitevní diagnóza:
1a) Úraz elektrickým proudem
d) Úraz elektrickým proudem

NÁLEZOVÁ ČÁST

soudní pitvy **KRAMNÁ Monika**, datum narození [REDAKCE] úmrtí dne 30.7.2013.
Zápis a pitva provedeny v pitevně ÚSL FN Ostrava dne 9.8.2013.

Pitvě přítomni:

Lékaři znalci: MUDr.Marek Dokoupil - zást. přednosty ÚSL FN Ostrava
MUDr.Margita Smatanová, Ph.D. - lékař ÚSL FN Ostrava

Pitvě dále přítomni: plk. Mgr Sypták Dalimil Policie ČR
por.Bc. Vladimír Čoček Policie ČR
mjr. Ing. Jan Aufart Policie ČR
plk. JUDr. Luboš Valerián, Ph.D. Policie ČR
mjr. Ing. Řezníček Antonín Policie ČR

Pitevni laboranti: František Dostál

Zapisovatelka : Mgr. Martina Švancerová

Začátek pitvy : 11.30 hodin

I. Zevní prohlídka

K repitvě bylo přivezeno tělo po již provedené pitvě v zahraničí (Egypt). Tělo se nachází v dřevěné rakvi s kovovou vložkou. Po odstranění víka kovové vložky v rakvi konstatováno tělo zabalené v průsvitném plastovém vaku, na němž je položena bílá vata, na vatě přítomna silná vrstva dřevěných pilin. Dále zde přiloženy dva pytlíky ze síťoviny, v nichž se nachází černé hmoty pravděpodobně absorbent vlhkosti. Plastový vak je převázán úzkým plátěným pruhem. Látkový pruh jsme přestříhali, plastový vak odstranili z těla, které je ještě zabalené v bílém prostěradle. Na prostěradle jsou místy patrná nahnědlá a nažloutlá mapovitě znečištění. Po sejmutí prostěradla na těle v oblasti hlavy a přední strany hrudníku je přítomna vrstva bílé vaty, která je částečně prosáklá hnědými mazlavými hmotami.

Při repitvě konstatováno tělo 36leté ženy, tělesné výšky 158 cm, tělesné hmotnosti 56kg, výživy přiměřené, postavy střední.

Tělo k repitvě přivezeno zcela bez ošacení.

Posmrtná ztuhlost je rozvolněná na všech svalových skupinách, včetně svalů žvýkacích a svalů horních a dolních končetin.



Posmrtné skvrny tmavě fialové barvy jsou lokalizovány na zadních částech trupu, a končetin. Skvrny jsou nevytlačitelné.

Kůže celého těla je se známkami pokročilé autolýzy, kdy především v obličeji, na přední straně krku, po stranách hrudníku a v podbřišku je nazelenale zbarvená. Ozdobná tetováž nebyla na těle zemřelé nalezena, stejně jako nebyly nalezeny stříbitě bílé jizvy starého data.

Hlava je obvykle utvářena, kryta barvenými blond vlasy délky až 35cm. Ve vlasech mezi ušními boltci přítomny stehy v místě pitevního řezu. Úrazové změny mechanického charakteru nejsou zjištěny.

Obličej je souměrný, oválný.

Čelo je nízké, v celém rozsahu neporaněno.

Obočí je celistvé, upravené, bez známek poranění.

Horní i dolní víčka obou očí bez otoků a krevních podlitin. Oční koule částečně kolabované, rohovky zkalené, skléry překrvené bez přítomnosti tečkovitých krevních výronků, duhovky hnědé barvy, šíře zornice přiměřená, zornice souměrné.

Nos je obvykle utvářený, kůže nosu bez známek poranění. Nosní kůstky jsou na pohmat celistvé, nosní dírky bez obsahu.

Rty jsou šedo-nazelenalé barvy, bez mechanických poranění. Uzdičky jsou celistvé a stejně jako sliznice dutiny ústní bez poranění či výronů, sliznice dutiny ústní je lesklá, bez patrného poleptání.

Chrup v dutině ústní je sanován, v celém rozsahu neporaněn. Zuby ze žlutého kovu nejsou přítomny.

Brada a tváře v celém rozsahu bez poranění.

Ušní boltce obvykle utvářeny. Na předních ani na zadních plochách ušních boltců nejsou známky poranění. Zevní zvukovody bez výtoku. V ušních lalůčcích dírky, náušnice nepřítomny.

Krk souměrný, středně dlouhý, štíhlý. Kůže krku kromě stehů v místě pitevního řezu, který plynule pokračuje na přední stranu hrudníku a břicha v jejich střední čáře, mechanická ani jiná poranění nepřítomna.

Hrudník je přiměřeně klenutý, s drobnými prsy, dvorce bradavkové světle hnědé, poranění na kůži hrudníku nenalezena. V blízkosti pravostranného žeberního oblouku do vzdálenosti 7cm dvě naznačené kruhové změny velikosti do 0,1cm. Stejně změny zevně od levé prsní bradavky. Jde o stopy po injekčních vpíších bez vitální reakce pravděpodobně po aplikaci konzervační látky.

Břicho je v úrovni hrudníku, v celém rozsahu bez známek poranění. V blízkosti levostranné kyčelní kosti opět stopa po injekčním vpíchu bez vitální reakce stejného charakteru jako na hrudníku.

Zevní genitál ženského typu s vyholeným částečně odrůstajícím ochlupením hnědé barvy, pravostranný stydký pysk lehce prosáklý, avšak bez úrazových změn na kůži, poševní vchod bez výtoku.

Pravá dolní končetina přiměřeně utvářená, s dobře vytvořenou svalovinou, v celé délce končetiny bez hmatných zlomenin. Stehno a koleno bez poranění. Na přední straně bérce ve střední třetině jeho délky je tmavě fialová krevní podlitina, mapovitá velikosti 8x4cm. Další drobná krevní podlitina je nad ní lehce vnitřně. Nárt, ploska a prsty nohy bez poranění. Nehty jsou lakované černým lakem. Jednoznačné proudové známky na končetině nenalezeny.

Levá dolní končetina přiměřeně utvářená, s dobře vytvořenou svalovinou, v celé délce končetiny bez hmatných zlomenin a bez otoků. Na zevní straně stehna v polovině jeho délky krevní podlitina fialové barvy. Ta je naznačeně kruhovitá, velikosti 6cm v průměru. Koleno bez poranění. Bérec na vnitřní ploše na hranici s lýtkem v horní třetině jeho délky s čárovitou lehce zaoblenou změnou svislého směru délky 10cm, v celé délce hnědé barvy v pravidelných úsecích s tečkovitými hlubšími defekty na spodině bělavé barvy. Nárt, ploska a prsty nohy bez poranění. Nehty lakované černým lakem. Zevní obvodová část paty s ložiskem černé barvy velikosti 4x3cm.

Pravá horní končetina přiměřeně utvářená, s dobře vytvořenou svalovinou, v celé délce bez hmatných zlomenin. Rameno, paže, loket, předloktí, hřbet, dlaň a prsty ruky bez poranění. Nehty delší, gelové, s tzv. francouzskou manikúrou. Jednoznačné proudové známky nenalezeny.

Levá horní končetina přiměřeně utvářená, s dobře vytvořenou svalovinou, v celé délce bez hmatných zlomenin. Rameno, paže, loket, předloktí, hřbet, dlaň a prsty ruky bez poranění. Nehty delší, gelové, s tzv. francouzskou manikúrou. Jednoznačné proudové známky nenalezeny. Na zápěstí nasazen hotelový náramek fialové barvy.

Po otočení těla zemřelý na břicho zjištěna na hranici krku a horní části zad podél střední čáry trupu vpravo příčně jdoucí naznačeně pásovitá vkleslina-popálenina šedohnědé barvy, délky 7cm šíře až 1cm, jejíž okraje jsou podmínované. Téměř v návaznosti na tuto změnu těsně pod ní nalezeny povrchní místy hlubší čárovité oděrky kůže, které jsou vzájemně rovnoběžné a v podobě šikmo orientovaného pásu šíře až 5cm se táhnou směrem dolů k pravostranné lopatce. V oblasti křížové krajiny zad na hranici s kostrčí defekt nepravidelného tvaru charakteru scházející pokožky velikosti 1x0,5cm, pokožka defektu stržená, spodina šedozelená. Jiné nálezy na zádech nenalezeny. Hýždě bez poranění. Okolí řitního otvoru bez potřísnění krví či stolici.

II. Vnitřní prohlídka

A. Otevření dutiny lební

Měkké pokrývky lební sejmuty z klenby lební po rozpuštění pitevního řezu, jsou hladké, lehce zkalené, překrvené. Na pokrývkách není známek poranění. Šupina kosti týlní je přiměřeně silná, dosahuje šíře do 0,6cm. V rozsahu klenby lební nejsou na kostech přítomny žádné zlomeniny. Po otevření dutiny lební je tvrdá plna mozková po celém obvodu přerušena po předchozí pitvě lební dutiny, v ostatních částech bez ložiskových změn. Nad ani pod tvrdou mozkovou plenu není žádný chorobný obsah. Mozek bez stop po vyjmutí z dutiny při předchozí pitvě, je stále spojen mozkovým kmenem s míchou páteří, bez přerušování očních



nervů a cév na spodině mozku. Po vyjmutí mozku z lební dutiny obvyklým způsobem odebíráme ze splavů lebních vzorek krve.

Mozek je zvětšený. Závity mozkové jsou oploštělé, rýhy vyhlazené. Omozečnice překrvená, bez ložiskových změn. Otisk velkého týlního otvoru v okolí prodloužené míchy a otisky hran pyramid na spodině spánkových laloků jsou hluboké. Cévy na spodině mozku jsou jemné, bez sklerotických zúžení. Na řezu je mozek překrvený, bílošedé barvy. Kora mozková na sériových řezech bez ložiskových změn. Postranní komory zcela zašlé, bez přítomnosti krve. Středová jádra přiměřená, bez ložiskových změn. Most, mozeček a prodloužená mícha beze změn.

Po sněti tvrdé pleny mozkové ze spodiny lební není zde zjevných zlomenin. Splavy lební vyplněny tekutou červenofialovou krví.

B. Otevření dutiny hrudní a břišní

Po otevření dutiny hrudní a břišní otevřením původního pitevního řezu dosahuje stěna hrudníku šíře 1,5cm. Stěna břišní dosahuje šířky 2,5cm.

Konstatován nálezný po předchozí pitvě - oddělení hrudní kosti od žeber v místě chrupavek. Tato část hrudního koše je na přední straně dutiny hrudní jen volně položena. V dutinách hrudní a břišní přítomny rosolovité až kypře sražené hnědofialové drobkovité hmoty, kdy tyto vytvářejí téměř souvislou vrstvu na zadních plochách hrudní stěny a břišní dutiny. Přední části nitrohručních a nitrobřišních orgánů jsou druhotně změněné fixačním prostředkem – formolem, v těchto částech jsou orgány šedo-nazelenalé barvy, tužší konzistence. Současně po předchozí pitvě zjištěno vypreparování jazyka a oddělení měkkého patra od tvrdého s jejich protažením s částí krčních orgánů směrem do hrudní dutiny. Zbývající části hrudních orgánů se nacházejí na původních místech, bez patrných známek po provedené pitvě. V dutině břišní konstatováno po předchozí pitvě oddělení a vyjmutí části levostranného jaterního laloku, levé ledviny, žaludku včetně počátku tenkého střeva spolu s hlavou pankreatu a močového měchýře. Přední části břišních orgánů jsou již také zfixovány, šedo-nazelenalé barvy, tužší konzistence.

Nástěnná pohrudnice i pobřišnice jsou jemné, bez defektů, bez ložisek prokrvácení a bez přítomnosti vazivových srůstů. Bránice se nachází ve středním postavení, bránice je v předních úsecích přerušena po předchozí pitvě, v ostatních částech celistvá, bez defektů. Mezihrudí obvyklé konfigurace, bez stranového rozšíření, bez prokrvácení.

Krční orgány jsou šedohnědé barvy, tužší konzistence a to od špičky jazyka až k horní třetině jícnu bez patrného porušení celistvosti sliznic. Jazyk kromě známek po fixaci bez ložiskových změn, bez patrného poškození. Hltan bez ložiskových změn. Skelet hrtanu včetně jazyky jsou celistvé bez zlomenin. Jednoznačné prokrvácení měkkých tkání v okolí skeletu hrtanu stejně jako v rozsahu ostatních měkkých tkání krku nezjištěno.

Štítná žláza přiměřené velikosti, na řezu zfixovaná, na řezu šedohnědé barvy, bez ložiskových změn úrazového charakteru, bez uzlovitých ložisek.

Brzlík zaniklý, nenalezen.

Jícen v celé délce zfixovaný, na povrchu s šedohnědou sliznicí bez porušení její celistvosti, bez patrného poleptání, cévy nehodnotitelné. V celé délce jícnu není žádný cizorodý obsah ani strava.

Průdušnice bez obsahu, sliznice je zkalená, šedohnědé barvy bez ložisek prokrvácení, bez defektů.

Plicce pravá je trojlaločná, přiměřené velikosti, nekolabuje. Plicní laloky v předních úsecích částečně zfixované. Poplicnice na povrchu je hnědo šedivé barvy, bez zbytků po vazivových srůstech. Pod poplicnicí bez přítomnosti uloženin prашného pigmentu a bez přítomnosti tečkovitých krevních výronů. Přední okraje jsou ostré. Konsistence tkáně je v periférii laloků tužší, v neprofixovaných částech přiměřená, hnědofialové barvy, bez přítomnosti jednoznačných ložiskových změn, vzdušnost tkáně je snižena. Po zatlačení z řezu vytéká zpěněná tekutina s příměsí krve. Plicní tepny jsou volné, s jemnou výstelkou. Průdušky jsou přiměřeně široké, sliznice průdušek je zkalená. Průdušky bez obsahu.

Plicce levá je dvojlaločná, přiměřené velikosti, nekolabuje. Plicní laloky v předních úsecích částečně zfixované. Poplicnice na povrchu je hnědo šedivé barvy, bez zbytků po vazivových srůstech. Pod poplicnicí bez přítomnosti uloženin prашného pigmentu a bez přítomnosti tečkovitých krevních výronů. Přední okraje jsou ostré. Konsistence tkáně je v periférii laloků tužší, v neprofixovaných částech přiměřená, na řezu je tkáň barvy hnědofialové, bez přítomnosti jednoznačných ložiskových změn, vzdušnost tkáně je snižena. Po zatlačení z řezu vytéká zpěněná tekutina s příměsí krve. Plicní tepny jsou volné, s jemnou výstelkou. Průdušky jsou přiměřeně široké, sliznice průdušek je zkalená. Průdušky bez obsahu.

Srdce přiměřené velikosti, uloženo v otevřeném osrdečnickovém. Srdce obsahuje zfixovanou fialově hnědou drť pravděpodobně původně krve a to v obou komorách. Svalovina levé komory šíře 1,2cm, vpravo pak síly 0,4cm, trámčina není zbytnělá. Na řezu je svalovina hnědé barvy, bez ložiskových změn. Přisrdečník i osrdečník s hladkou výstelkou, bez přítomnosti tečkovitých krvácení. Chlopně jsou hladké, jemné, ústí přiměřeně prostorná. Nitroblána srdeční bledá, bez prokrvácení. Ouška jsou volná, oválné okénko uzavřeno. Věničité tepny jsou jemné, volné, bez sklerotických zúžení. Srdečnice nerozšířená, s jemnou výstelkou.

Slezina přiměřené velikosti, téměř v celém rozsahu, vyjma středové části, fixovaná, s napjatým fixovaným vazivovým pouzdrem. Orgán je tuhé konzistence, na řezu hnědošedé barvy v okrajových částech, v centru živě červené barvy, ložiskové změny nepřítomny. Pulpa se nestírá.

Nadledviny obvyklého vzhledu, přiměřené velikosti, kora okrově žlutá, přiměřeně široká, dřeň světle hnědé barvy, pevná. Ložiskové změny nepřítomny.

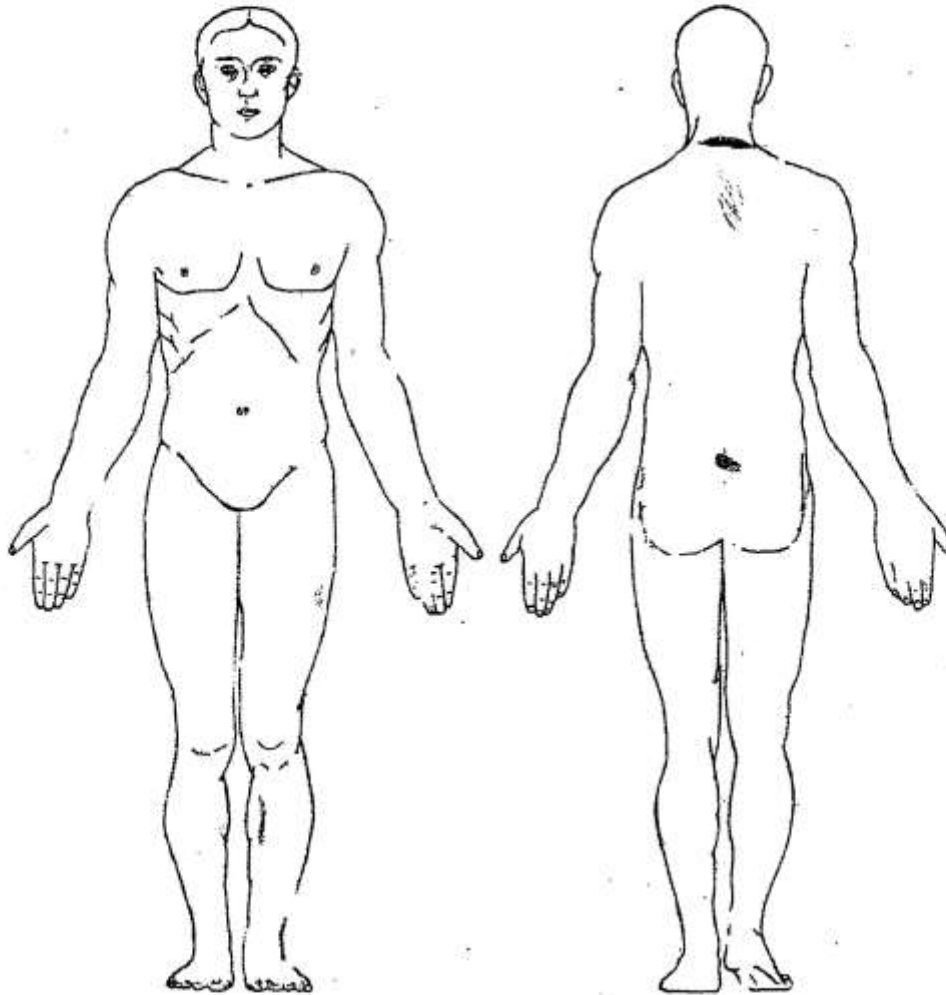
Pravá ledvina obvyklé velikosti, uložena v tenkém tukovém pouzdře, vazivové pouzdro snadno slupitelné, povrch hladký, kora přiměřeně široká, hnědo béžová. Konzistence je tužší, při ohnutí tkáň praská, tkáň je téměř celá profixovaná. Pyramidy ledvinné jsou překrvené. Pánvička ledvinná přiměřeně prostorná, sliznice zkalená, bez kamenů.




Levá ledvina se na svém obvyklém místě nenachází, odebrána při předchozí pitvě.



+ Monika Kramná

158cm/56kg



-  Krevní podlitiny
-  Popálenina
-  Nespecifické změny

Vývodné cesty močové se zkalenou sliznicí, obvykle utvářeny.

Močový měchýř je již po předchozí pitvě otevřený, zachována je jen část stěny měchýře v okolí močové trubice, sliznice v těchto částech zkalená, tuhá, prefixovaná.

Pochva s vyhlazenou prefixovanou šedohnědou sliznicí, děloha přiměřené velikosti, čípek hladký, adnexa přiměřená věku. V dutině děložní žádný chorobný obsah ani jednoznačné známky nasvědčující graviditě.

Střevní trakt je téměř v celém rozsahu prefixovaný, v kličkách tlustého střeva a především v konečniku je hnědonazelenalá stolice, /mazlavého charakteru/ v kličkách tenkého střeva přítomna průhledná čpavá tekutina. Appendix se na svém obvyklém místě nenachází, jde o stav po operaci staršího data.

Dvanáctník spolu se žaludkem a částí slinivky břišní nepřítomny, odebrány při předchozí pitvě.

Žlučník téměř zcela zfixovaný, nazelenalé barvy, v dutině žlučníku jen povlak zfixované žluči.

Žlučové cesty jsou volné, bez kamenů, stejně jako žlučník.

Slinivka břišní je zachována jen v rozsahu ocasu slinivky, hrubě zrnitá, křehčí konzistence, bez ložiskových změn.

Játra po předchozí pitvě s odebráním části levostranného laloku, ve zbývajících částech je parenchym hnědo šedivé barvy, tuhé konzistence, zfixovaný, pouze v blízkosti stopky překrvený, křehčí parenchym, orgán je přiměřené velikosti, povrch hladký, pouzdro tuhé, okraje ostré, vrátnicová žíla obsahuje hnědofialovou drť krve, nitrojaterní žlučovody přiměřené.

Břišní srdečnice nerozšířena, s jemnou výstelkou. V cévách dutiny hrudní, břišní i pánve přítomna hnědofialová vysrážená drť krve.

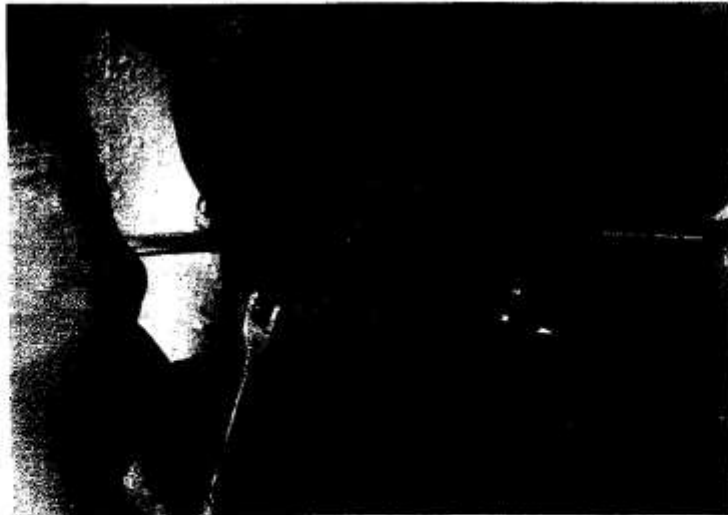C. Kostra trupu a končetin


Kost hrudní, klíční kosti, žebra, páteř v celém rozsahu, kosti pánevní, stejně jako dlouhé kosti horních a dolních končetin bez zjevných zlomenin.

Při pitvě byly pořízeny nákresy a fotodokumentace. Odebrána krev ze splavů lebních a ze stehenní tepny. K histologickému vyšetření byly odebrány vzorky orgánů: plíce, srdce, slezina, ledviny, játra, ledvina, mozek, věnčitá tepna, tenké střeva. K toxikologickému vyšetření odebrány vzorky orgánů jater, ledvina, slezina, kostní dřev, plíce, střevní obsah z tlustého střeva. Dále provedeny výtěry zpoza nehtů, pochvy, rekta, úst. Odebrány dva vzorky vlasů (k toxikologickému vyšetření a vzorek pro PCR). Dále byl odebrán vzorek stehenní kosti k DNA analýze.




39

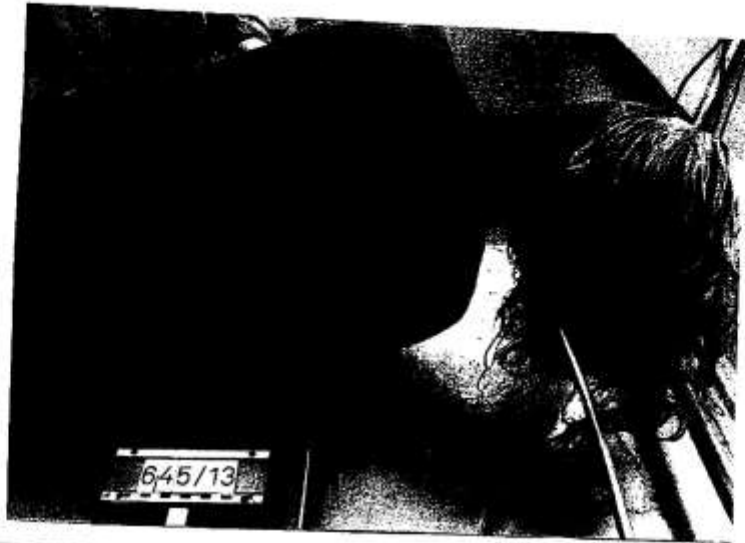



8

8





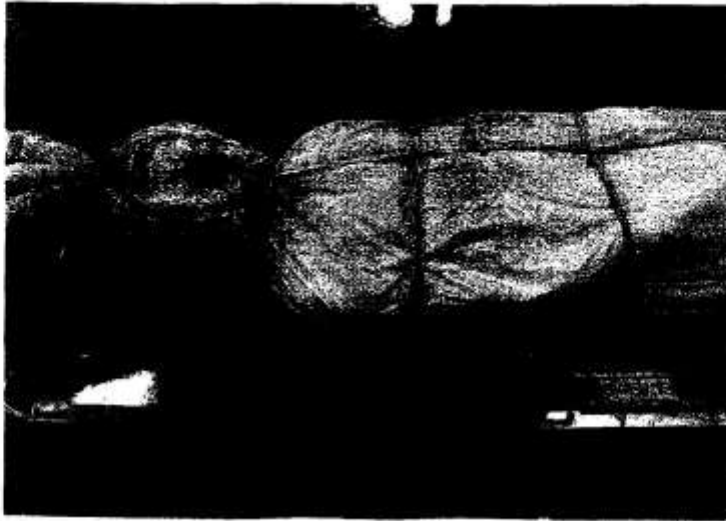
12



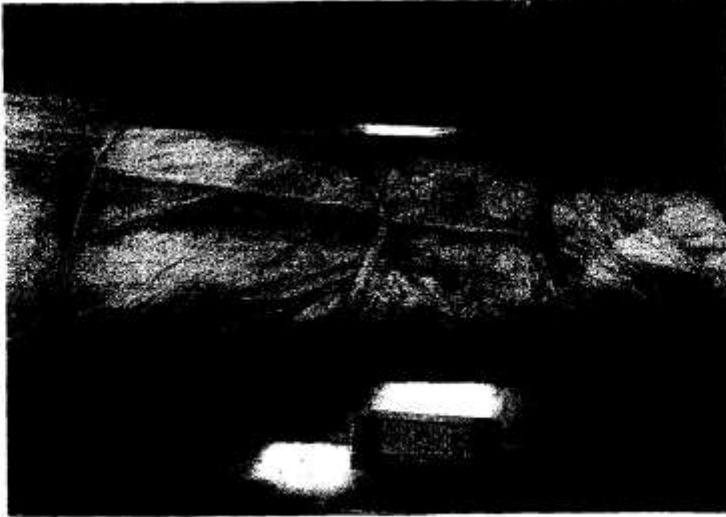
11



10




1



2



3



Laboratorní vyšetření
Histologické vyšetření

1-3 Plíce

Plicní tkáň překrvená, především v oblasti mezialveolárních sept, s hemoragickým otokem, bez ložiskových změn. V alveolech edémová tekutiny s příměsí erytrocytů. Dále jsou v alveolech nečetné odlouplé epiteliie a ojedinělé makrofágy. Drobné cévy jsou dilatované a překrvené, drobné arterie s jemnou intimou. Drobné průdušky nerozšířené. Zánětlivé změny neprokázány.

4 Plíce (Fe)

Ve speciálním barvení na přítomnost siderofágů v plicních sklípcích je zjištěn negativní nález.

5 Srdce

V podélném řezu zastížena výrazně překrvená příčně pruhovaná srdeční svalovina bez známek hypertrofie, bez zánětlivé celulizace. Intersticiem je nápadně rozvolněné, svalová vlákna místy až chaoticky fragmentovaná vytvářející obraz popisovaný jako bark like myokard (vzhled stromové kůry). Jinde svalová vlákna vytvářejí opticky „zahuštěné“ hyperkontrakční pruhy a ložiska nápadného zvlnění vytvářející tzv. wave syndrom (cik-cak uspořádání myokardu). V okolí drobných cév prokázány opticky prázdňové prostory s eozinofilně se barvicími hmotami amorfního charakteru, místy i s jemnými kapénkami tuku. Nález odpovídá úrazu elektrickým proudem.

6 - 10 Játra (R, PAS, ŽB, Fe)

Výrazně jaterní parenchym přiměřené struktury, překrvený, bez přítomnosti ložiskových změn či zánětlivé celulizace. Portobiliární prostory jsou vazivově nerozšířené bez přítomnosti zánětlivé celulizace. Městnání žluči neprokázáno. Dále známky autolýzy.

11 Slezina

Parenchym sleziny s výrazným překrvením červené pulpy. Ložiskové změny nepřítomny.

12-17 Ledvina (TRIM, PAS, R)

Výrazně překrvený ledvinový parenchym v oblasti kůry i dřene, ložiskové změny nezjištěny. Drobné arterie s vazivově nerozšířenou intimou bez zúžení jejich průsvitu. Dále známky počínající autolýzy buněk proximálních a distálních tubulů.

18-20 Mozek

Mozek s dilatací a překrvením drobných cév a se známkami těžkého otoku, kdy perivasální a pericelulární přítomny prostorné dvorce projasnění. Ložiskové změny ani zánětlivá celulizace nezjištěna.

21-22 Tenké střevo

Stěna tenkého střeva se známkami počínající autolýzy, bez přítomnosti reaktivních či zánětlivých změn.

23 Koronární tepna

V příčném řezu lumen tepny, jejíž intima je jemná, bez ložiskových změn, bez zánětlivé celulizace, lumen přiměřeně prostorné, bez zúžení.

24-27 Kůže z místa defektu na zadní straně krku (HE, Kongo, Alcían)

V příčném řezu kůže zachycena epidermis i korium. V centrální části řezu je epidermis skokovitě zeslabená, téměř bez rohové vrstvy naznačeně homogenního vzhledu, s deformací bazofilně zbarvených jader. Níťovité protažení jader v bazální vrstvě zeslabeného úseku je jen málo vyznačené, jádra jsou však nahuštěná, pyknotická. V místě defektu je pojivová tkáň podkoži ložiskovitě rozvolněná, v místě zeslabené epidermis s výrazně pozitivní reakcí v barvení Kongo červení a bez reakce v Alcíanové modři. Obraz odpovídá místu zasažení elektrickým proudem.