doc. MUDr. Alexander Pilin, CSc.
soudní znalec z oboru zdravotnictví
odvětví soudní lékařství a forenzní stomatologie

V Praze 16.7.2018

JUDr. Jana Rejžková
Vodní 5178
76001 Zlín

Věc: znalecký posudek č.18063 z oboru zdravotnictví, odvětví soudní lékařství - dodatek ke znaleckému posudku č. 17088

Odsouzený Petr Kramný, nar. 19.5.1978

Otázky položené znalci:

22. Zdokumentujte z jiných případů či z odborné literatury výbled, proudovou známku, popáleninu, průraz kůže vč. vitální známky, to vše z působení elektrického proudu o napětí 220 V na lidské tělo, a to včetně popisu.

23. Lze s jistotou prokázat, že defekt na krku Moniky Kramné o velikosti 7x1 cm je lemován výbledem, že ukazuje na proudovou známku a mikroskopickým vyšetřením lze prokázat koagulační nekrózu s eozinofilií epidermis, vakuolizaci se vzhledem voštiny, nitkovitě protažené a hřebenovitě vyvýšené buňky a jádra buněk spodních vrstev epidermis? Jsou tyto změny specifické jen pro působení elektrického proudu? Pokud ne, uveďte další možné příčiny těchto změn. Lze s jistotou prokázat, že změny na defektu krku Moniky Kramné o velikosti 7x1 cm vykazují vitální známky? Popište a doložte z jiných případů či odborné literatury vitální známky.

24. Vyjádřete svůj názor k tomu, zda na fotografiích z pitevny v Egyptu ze dne 31.7.2015 je či není pruhovitý útvar na zadní ploše krku / zad a na něj navazující plocha kožních škrábanců směřující nad pravou lopatku Moniky Kramné patrný a na fotografiích / videozáznamu pořízeného při repitvě dne 9.8.2013 v Ostravě tyto morfy jsou skutečně viditelné. Vyjádřete svůj názor, zda ukazují na vznik za života či posmrtně a k jejich možnému vzniku.

doc. MUDr. Alexander Pilin, CSc.
pracoviště: Ústav soudního lékařství a toxikologie 1. LF UK a VFN v Praze
Studničkova 4, 128 00 Praha 2; tel.: +420224968614
domů: Nad kolonií 503/1, 140 00 Praha 4; tel.: +420602692307,
e-mail: alexander.pilin@vfn.cz; datová schránka: ym87rxb

Nález.

I. Dokumentace případů úrazu elektrickým proudem.

Na úvod je uvedena (zjednodušeně) skladba kůže, což je orgán skládající se ze tří tkání zcela odlišné stavby, tj. *pokožky* (epidermis) tvořené více vrstvami buněk, *škárou* (dermis) což je vrstva kolagenního vaziva (na ochlupených površích také s vlasovými folikly) a *podkožním vazivem* tvořeným, tukovou tkání, cévami, mazovými a potními žlázkami, nervovými vlákny a vlákny kolagenního vaziva (viz obr. 1).

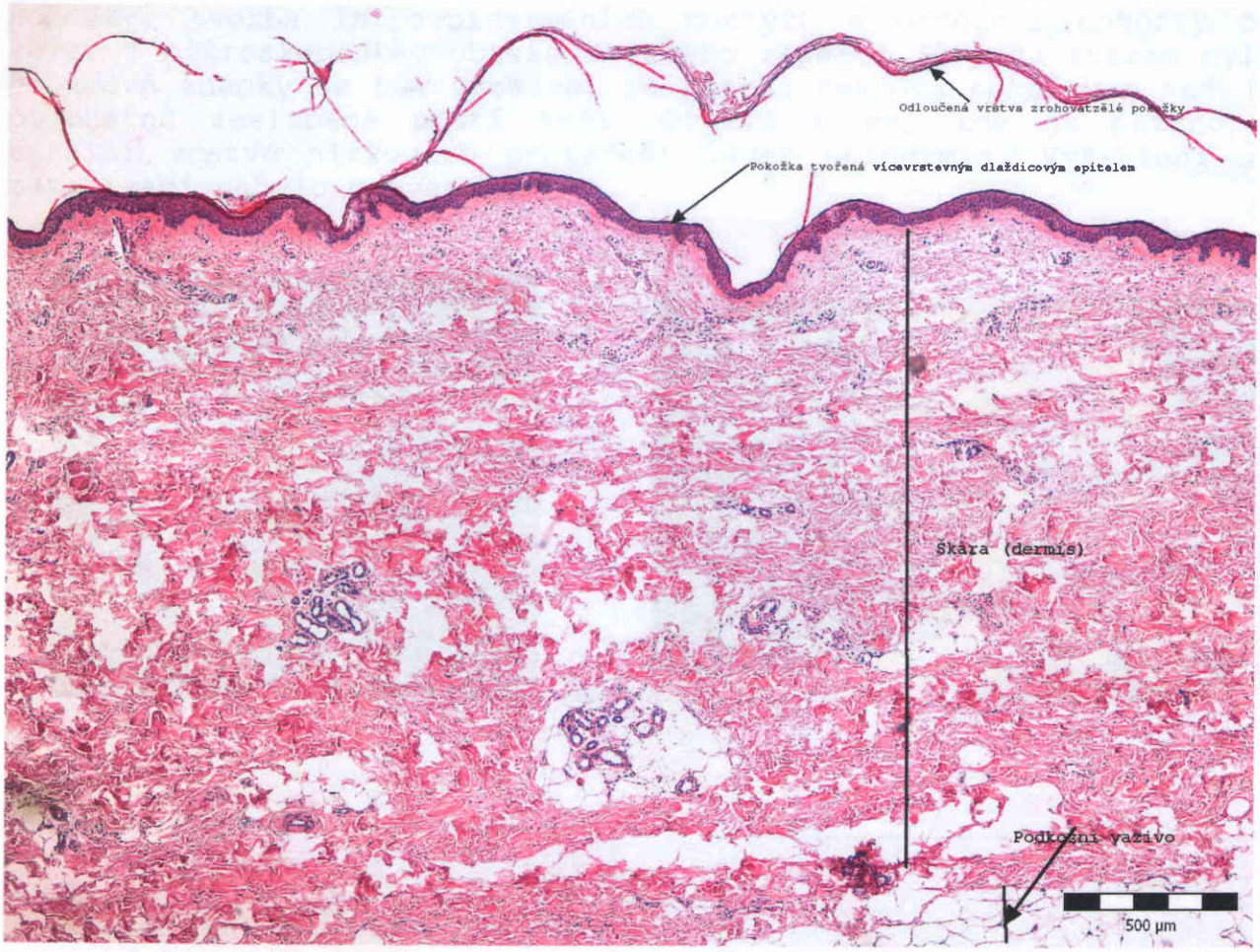


Obr. 1.

Na obr. 1. je patrna normální stavba kůže se souvislou vrstvou pokožky, škárou a úsekem podkožního vaziva. Odloučení rohové vrstvy a opticky prázdné prostory ve škáře jsou způsobeny posmrtnými změnami a částečně vznikají i při zpracování vzorku. Je to běžný nález.

Na dalších obrázcích jsou dokumentovány případy (A - D) zasažení osoby elektrickým proudem o napětí 220 V a mikroskopický obraz

změn na kůži. Pro srovnání jsou pak uvedeny mikroskopické obrázky z preparátů kůže Moniky Kramné, které byly znalci předloženy k vyšetření dne 19.6.2017.

Případ A:
Sebevražda elektrickým proudem 220 V - omotání vodičů okolo zápěstí obou rukou. Na zápěstích obou rukou (obr. A a-e) jsou typické známky vstupu elektrického proudu: popáleniny vytvářející hnědočerný pás, místy se zblednutím spodiny a lemem překrvení (pravé zápěstí). Na levém zápěstí vodič patrně nepřiléhal na kůži po celém průběhu, ale jsou zřetelně vytvořeny popáleniny. V mikroskopickém obrazu excizí z pravého zápěstí (c, d) je dobře vidět charakteristické nitkovité protažení jader bazální vrstvy pokožky, tvorba intraepidermáních puchýřů a oddělení pokožky od kůže. V mikroskopickém obraze z levého zápěstí (e), na kterém byly proudové známky ne tak výrazné, je patrna nekróza pokožky a jej jí podstatné zeslabení proti její obvyklé šířce, kde je patrno v bazální vrstvě nitkovité protažení jader epidermis. Vyšetření na metalizaci nebylo provedeno.

Obr. A (a-e):

a)

b)

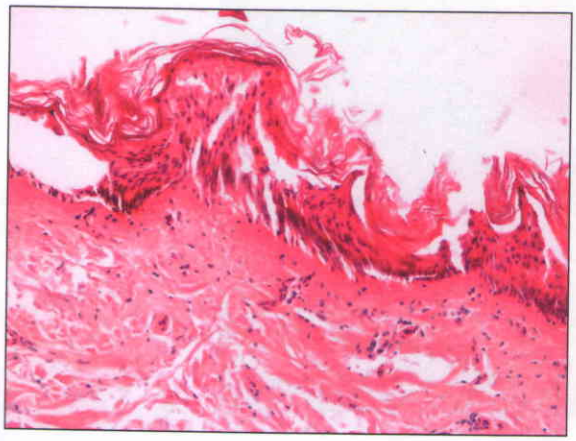

c)

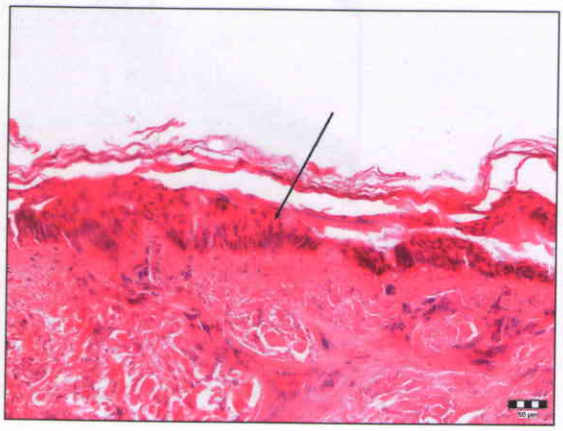

d)

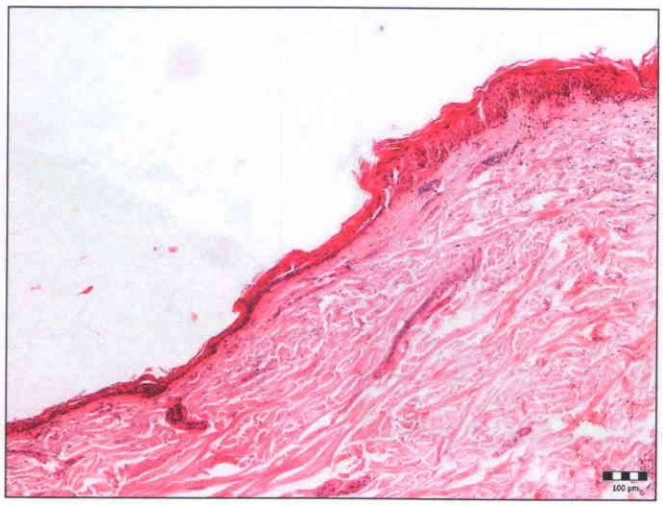

e)

Případ B:
pracovní úraz, zasažení elektrickým proudem 230 V (obr. 22 B a-d). Poškozený byl resuscitován, přesto však po 10 hodinách zemřel. Na pravém předloktí známka vstupu elektrického napětí se spáleninou pokožky a kůže proužkovitého tvaru s lemem překrvení a (obr. B a). Na mikrofotografiích jsou patrny známky vstupu elektrického proudu s nekrózou pokožky a kůže, provázené krevním výronem a také již zánětovou reakcí při 10 hodinovém přežití. Na obr. B b) je ve vzdálenější oblasti pokožky patrno nitkovité protažení bazální vrstvy epidermis (označeno šipkou), obr. c)-jiné místo vstupu elektrického proudu. V myokardu byly nalezeny hyperkontrakční proužky (hypercontraction bands) - silná šipka a trhliny svalových vlákének (myofibrilar breaks up) - slabá šipka (obr. B d). Vyšetření na metalizaci nebylo provedeno.

Obr. B (a-d):

a)

b) 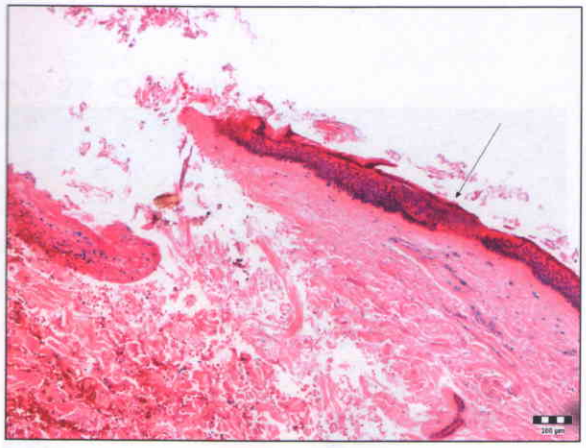

c) 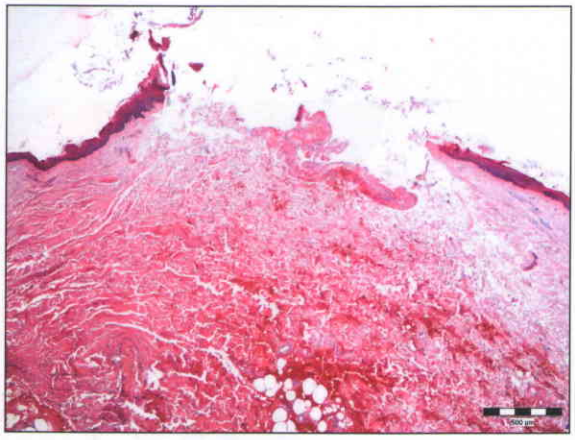

d) 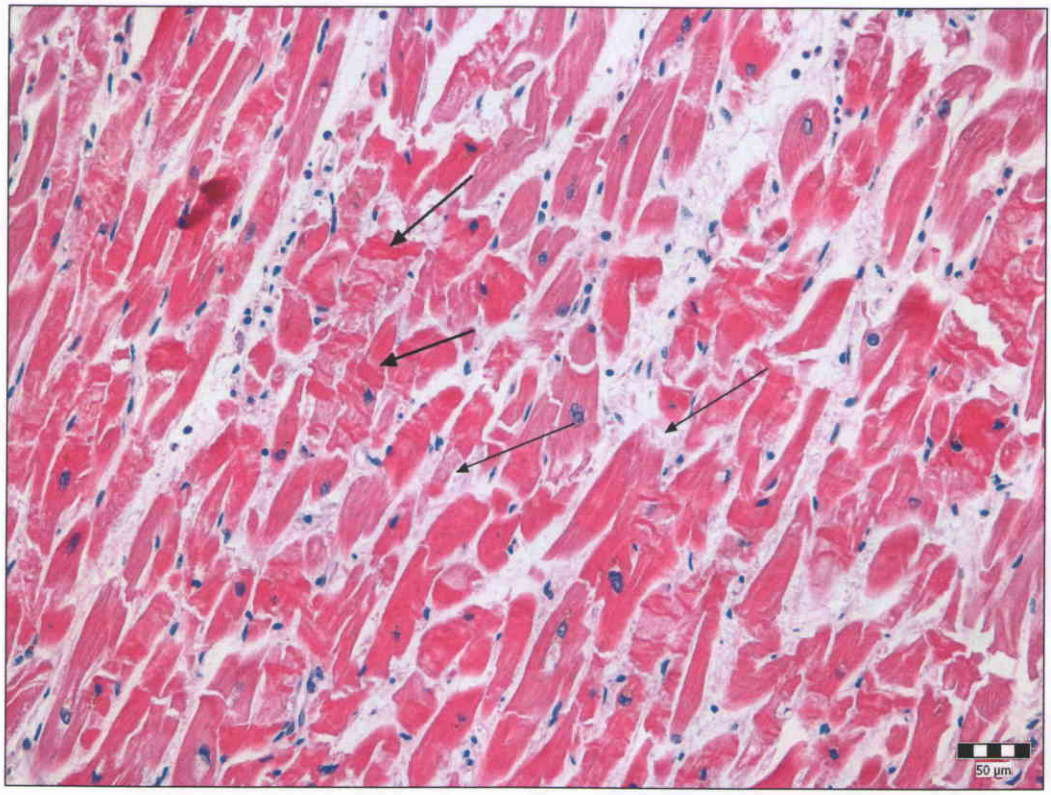


Případ C:
sebevražda elektrickým proudem 220 V (obr. C a-b). Okolo obou rukou byl omotán odizolovaný drát a zastrčený do zásuvky - proudové známky na dlani pravé ruky (obr. C a, b). Na dlani patrné popáleniny tvořící černý nesouvislý proužek, mezi jednotlivými popáleninami jen bledší zhnědnutí (obr. C a). V mikrofotografii (obr. C b) je patrna nekróza pokožky s tvorbou intraepidermálních puchýřů (tenčí šipky), odloučením pokožky od kůže, homogenizace pokožky a nitkovitá protažení jader buněk bazální vrstvy pokožky. V popisu preparátů uvedena metalizace - pozitivita na hliník.

Obr. 22 C (a-b):

a) 

b) 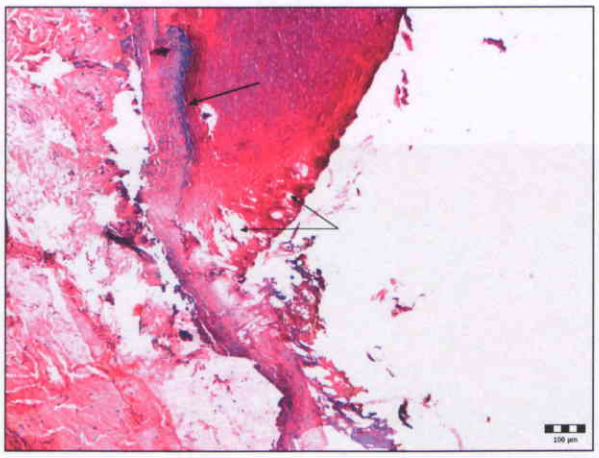

Případ D:

Náhodný úraz s nálezem známky vstupu elektrického proudu na zádech při neodborně provedené elektroinstalaci, muž zemřel po jeden a půl hodině trvající resuscitaci. Na snímcích patrna (obr. D a,b) nekróza pokožky, puchýřkovité odloučení pokožky od koria, nitkovité protažení jader, na povrchu černá vrstva zuhelnatělé pokožky.

Obr. D a,b:

a) 

b) 

Mikrofotografie kůže Moniky Kramné z histologických řezů z jednoho tkáňového bloku, vyšetřené dne 19.6.2017 na Ústavu soudního lékařství v Ostravě (obr. 2a). Mikrofotografie b-i jsou z každého preparátu.

Obr. 2 a-i:


Obr. 2 a) tkáňový blok kůže a preparáty barvené různými tinkčními technikami.

Obr. 2 b

Obr. 2 c

Obr. 2 d

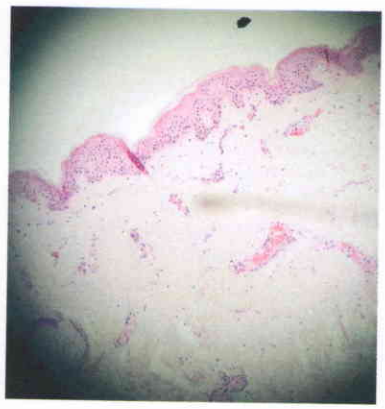

Obr. 2 e

Obr. 2 f

Obr. 2 g

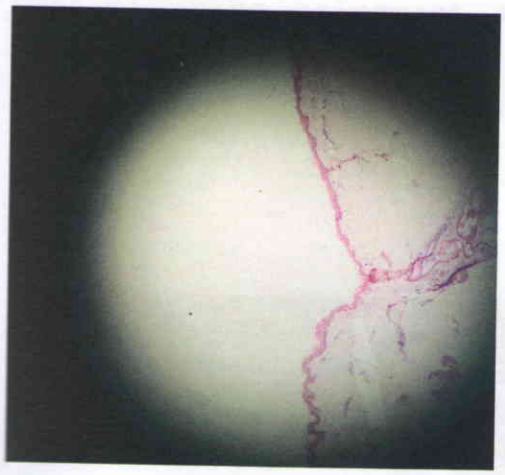

Obr. 2 h

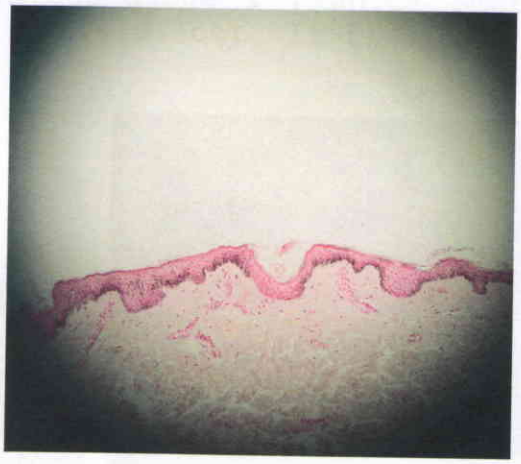

Obr. 2 ch

Obr. 2 i
Na všech vyšetřovaných řezech je patrna pouze neporušená kůže, bez známek zasažení elektrickým proudem.

II. Změny na krku Moniky Kramné:
Fotografie obličeje a krku Moniky Kramné z hotelového pokoje, v pitevně v Egyptě a fotografie zhotovené PČR při její pitvě v Ostravě. Na snímcích z hotelového pokoje (obr. II a, b) jsou zřetelně patrné kožní sklady - vrásky na krku, které umístěním odpovídají hnědým pruhům kůže, patrným na krku při pitvě (obr. II c) a změně kůže v zátylku, považovaném za známku vstupu elektrického proudu (obr. II d). Dobře jsou kožní sklady na fotografiích z hotelu patrny i na fotografiích z pitevny v Egyptě (obr. II e). Hnědé zbarvení je nejspíše umocněné posmrtnými změnami, nebo balzamací a pravděpodobně i tkanicí omotanou okolo krku na transportních obalech zemřelé (obr. II f).

Obr. II a-f:

a)

b)


c)


d)


e)


f)

III. Změny na pravé straně zad v pitevně v Egyptě:
Fotografie pravé strany krku a zad Moniky Kramné z pitevny v Egyptě (Obr. III) bez hnědých pruhů, bez známek vstupu elektrického proudu.


Obr.III Záda bez známek vstupu elektrického proudu

Posudek.

22. Zdokumentujte z jiných případů či z odborné literatury výbled, proudovou známku, popáleninu, průraz kůže vč. vitální známky, to vše z působení elektrického proudu o napětí 220 V na lidské tělo, a to včetně popisu.

Výše jsou uvedeny případy zasažení elektrickým proudem o napětí 220 V. U všech je patrna popálenina kůže, jevící se černě zbarvenými úseky kůže (spálení), v některých případech souvislé, v jiných případech přerušované, ve spodině se zblednutím, tj. oproti černě zbarvené spálenině pokožky světleji hnědé. V okolí se tvoří puchýře. V mikroskopickém obraze je patrna odúmrť pokožky, s ložisky homogenizace (zhutnění) pokožky a povrchních vrstev škáry. V pokožce se tvoří tzv. intraepidermální puchýře (opticky prázdná drobná i větší místa) a pokožka se odlučuje od škáry. V bazálních (základních, spodních) vrstvách pokožky je patrno nitkovité protažení buněk. Tento nález je příznačný pro zasažení povrchu těla elektrickým proudem jak pro nízké, tak i pro vysoké napětí, u kterého navíc bývají rozsáhlejší popáleniny. Může se vyskytnout i při popálení bez účinku elektrického proudu. Při okrajích popáleniny bývá lem překrvení, který je známkou vitální reakce. Takový lem na fotografiích z repitvy v Ostravě není patrný.

Zmiňovaná vakuolizace buněk pokožky je necharakteristický jev a není příznačný výhradně pro úraz elektrickým proudem.

23. Lze s jistotou prokázat, že defekt na krku Moniky Kramné o velikosti 7x1 cm je lemován výbledem, že ukazuje na proudovou známku a mikroskopickým vyšetřením lze prokázat koagulační nekrózu s eozinofilií epidermis, vakuolizaci se vzhledem voštiny, nitkovitě protažené a hřebenovitě vyvýšené buňky a jádra buněk spodních vrstev epidermis? Jsou tyto změny specifické jen pro působení elektrického proudu? Pokud ne, uveďte další možné příčiny těchto změn. Lze s jistotou prokázat, že změny na defektu krku Moniky Kramné o velikosti 7x1 cm vykazují vitální známky? Popište a doložte z jiných případů či odborné literatury vitální známky.

Na krku Moniky Kramné, ležící na lůžku v hotelovém pokoji, jsou na fotografiích z hotelu patrny kožní sklady (vrásky) na levé i pravé straně. Na fotografiích PČR z pitvy (č. 67, 68) jsou na ve stejných místech patrny hnědé pruhy na kůži krku s bledší spodinou. Změna kůže v zátylku, považovaná za vstup elektrického proudu, stejně tak jako i ostatní hnědě zbarvené pruhy kůže na krku patrné na fotografiích z pitevny v Ostravě jsou nejspíše posmrtné změny, nebo posmrtnými změnami více zviditelněné kožní vrásky.
V žádném z řezů kůže z krku Moniky Kramné, které jsem dostal k vyšetření, jsem změny svědčící pro zasažení elektrickým proudem, jaké jsou uvedeny v nálezu tohoto posudku, nenalezl. Cévy v kůži jsou v některých řezech více krevnaté, jinde prázdné, kolabované. Takový nález nesvědčí jednoznačně pro vitální reakci.

24. Vyjádřete svůj názor k tomu, zda na fotografiích z pitevny v Egyptu ze dne 31.7.2015 je či není pruhovitý útvar na zadní ploše krku / zad a na něj navazující plocha kožních škrábanců směřující nad pravou lopatku Moniky Kramné patrný a na fotografiích / videozáznamu pořízeného při repitvě dne 9.8.2013 v Ostravě tyto morfy jsou skutečně viditelné. Vyjádřete svůj názor, zda ukazují na vznik za života či posmrtně a k jejich možnému vzniku.

Na fotografii krku a zad Moniky Kramné zhotovené v pitevně v Egyptě nejsou patrny známky vstupu elektrického proudu, nejsou patrny žádné hnědě či černě zbarvené pruhovité útvary, tj. takové, jaké jsou viditelné na snímcích z repitvy dne 9.8.2013 v Ostravě.

Znalecký posudek jsem podal jako znalec jmenovaný rozhodnutím Městského soudu v Praze ze dne 7.6.1982 čj. Spr. 1123/82 pro základní obor zdravotnictví, odvětví soudní lékařství.
Znalecký úkon je zapsán pod pořadovým č.:18063.
Znalečné a náhradu nákladů účtuji podle připojené likvidace na základě dokladů č.:18063.

doc. MUDr. Alexander Pilin, CSc.